Con il patrocinio di

Associazione Italiana Pneumologi Ospedalieri

PNEUMOLOGIA 2016

Milano, 16 – 18 giugno 2016 · Centro Congressi Palazzo delle Stelline

Fibrosi Polmonare e Dintorni

Quando Serve l'Anatomia Patologica?

Alberto Cavazza
Unità Operativa di Anatomia Patologica
Ospedale S. Maria Nuova/I.R.C.C.S. - Reggio Emilia

Cavazza.alberto@asmn.re.it

Fibrosi polmonare e dintorni

Quando serve l'Anatomia Patologica?

- **Per stabilire la diagnosi di pattern**
- **Per aiutare il clinico a differenziare un'interstiziopatia idiopatica da una secondaria**
- **Per stabilire la diagnosi di alcune complicanze**

Fibrosi polmonare e dintorni

Quando serve l'Anatomia Patologica?

- Per stabilire la diagnosi di pattern
- Per aiutare il clinico a differenziare un'interstiziopatia idiopatica da una secondaria
- Per stabilire la diagnosi di alcune complicanze

Pattern UIP

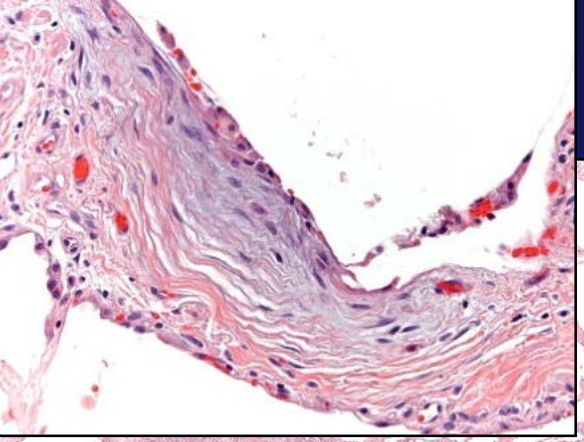

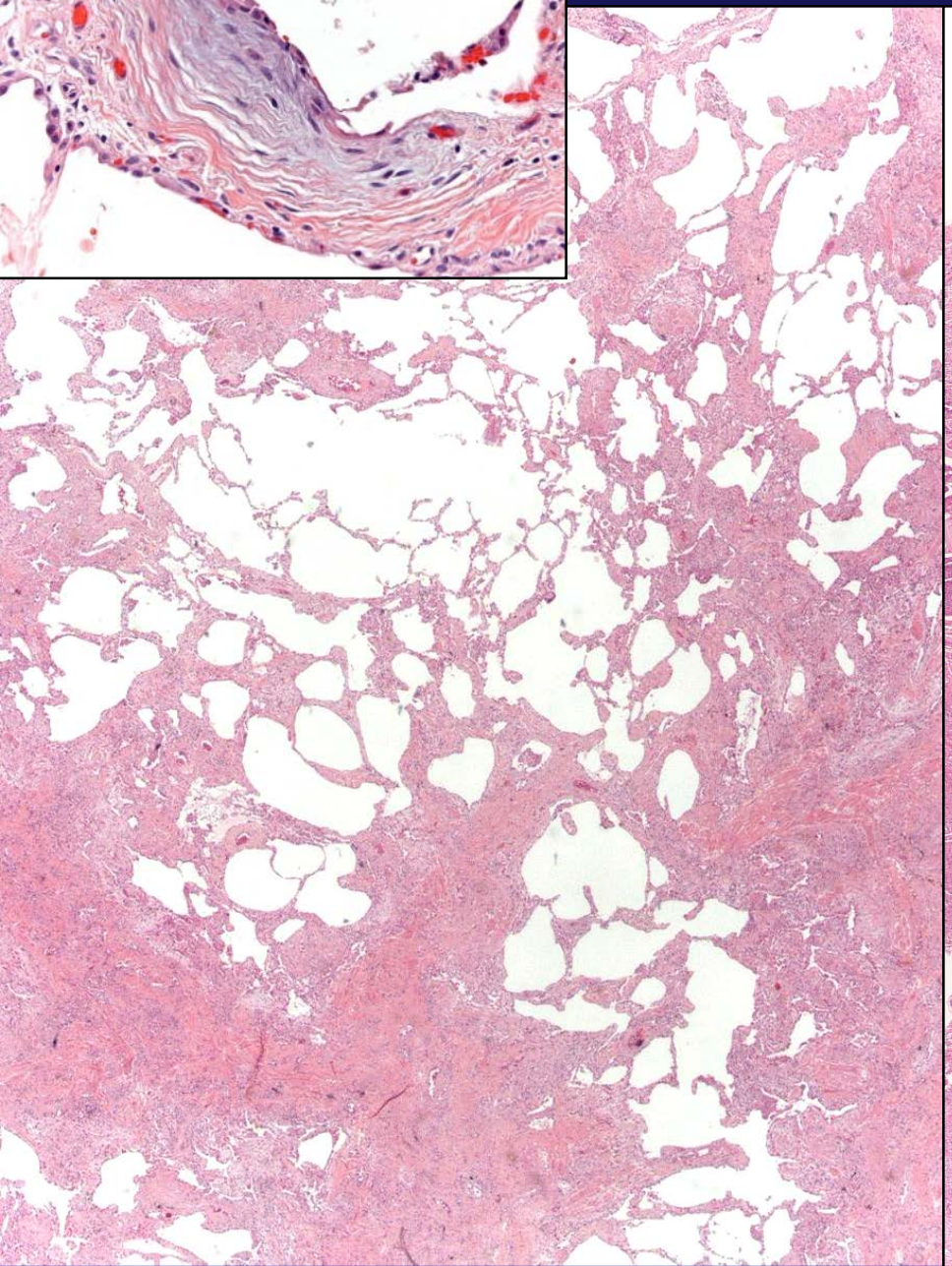

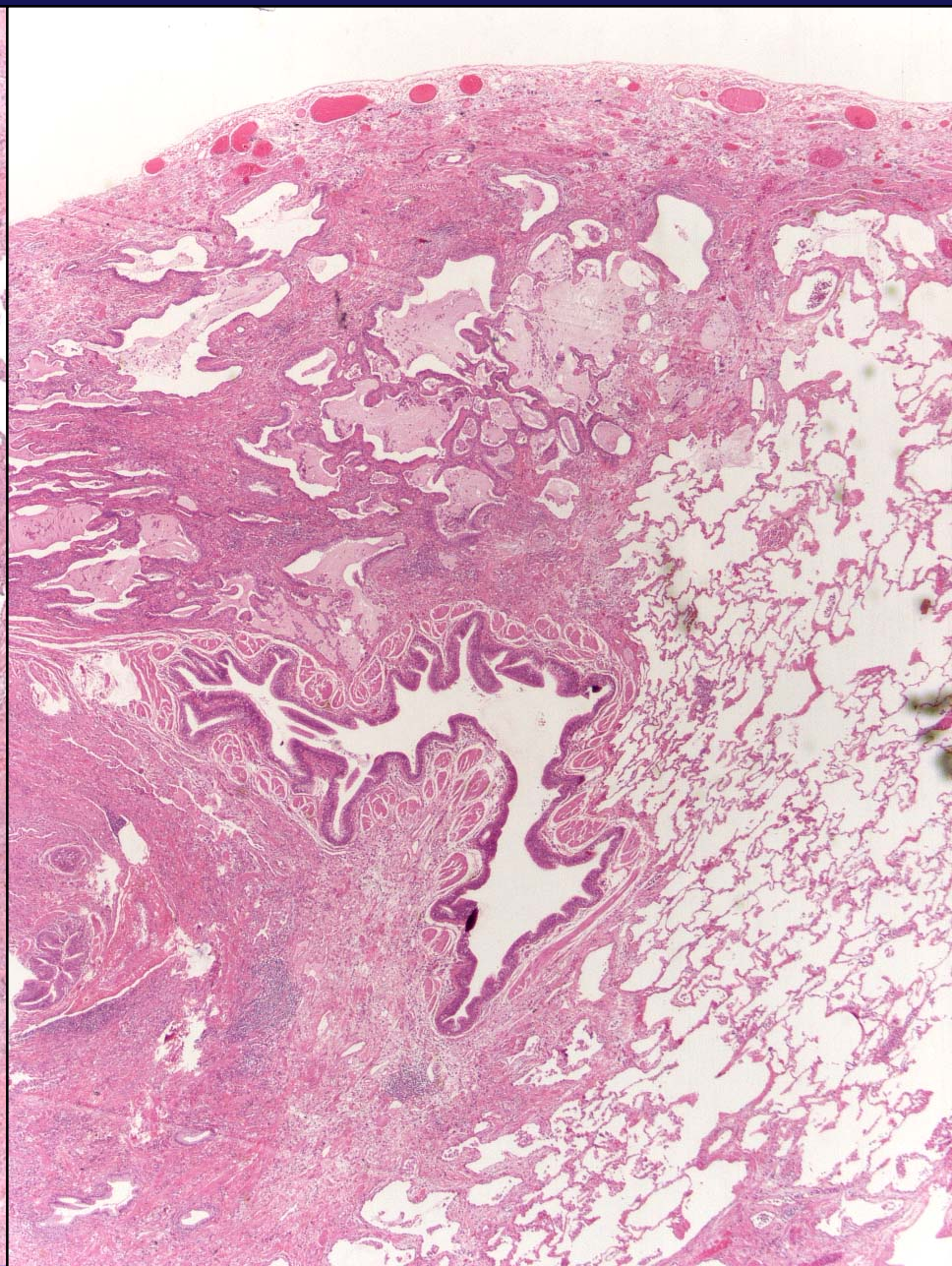

Transbronchial biopsy is useful in detecting UIP pattern

Tomassetti et al. Respir Res 2012;13:96

- **TBB con UIP (2 o 3 delle seguenti: fibrosi patchy, focolai fibroblastici, favo d'api): specificità 100%**
- **TBB con UIP: sensibilità 20% (32% in Berbescu et al, Chest 2006; 0% in Shim et al, Pathol Intern 2010)**
- **TBB nei mimi della UIP (f-NSIP, HP cronica, DIP, ecc): sensibilità 12,5-16%, specificità 20-25%**

UIP su criobiopsia Cortesia A. Dubini e V. Poletti, Forlì

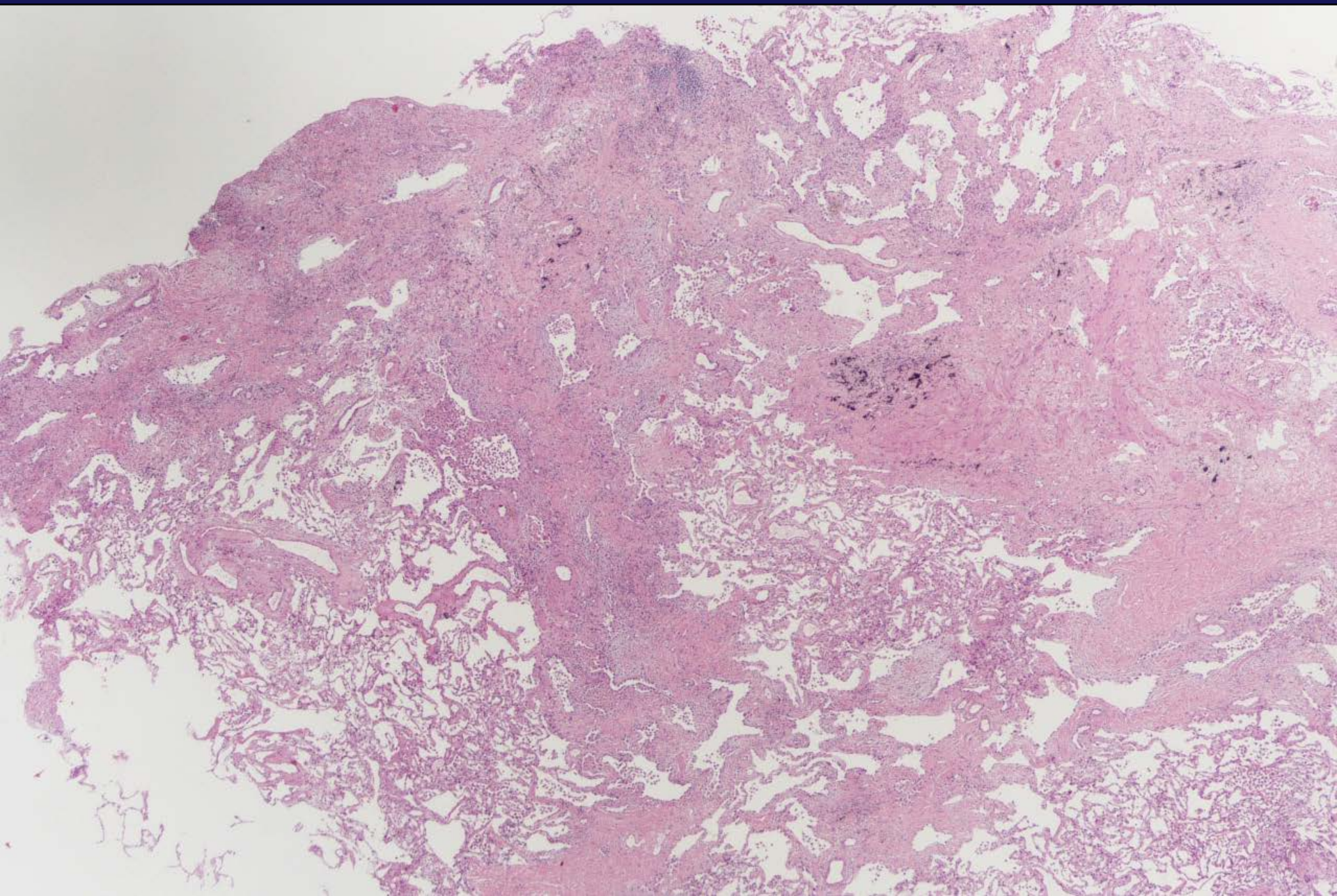

Pattern NSIP fibrosante

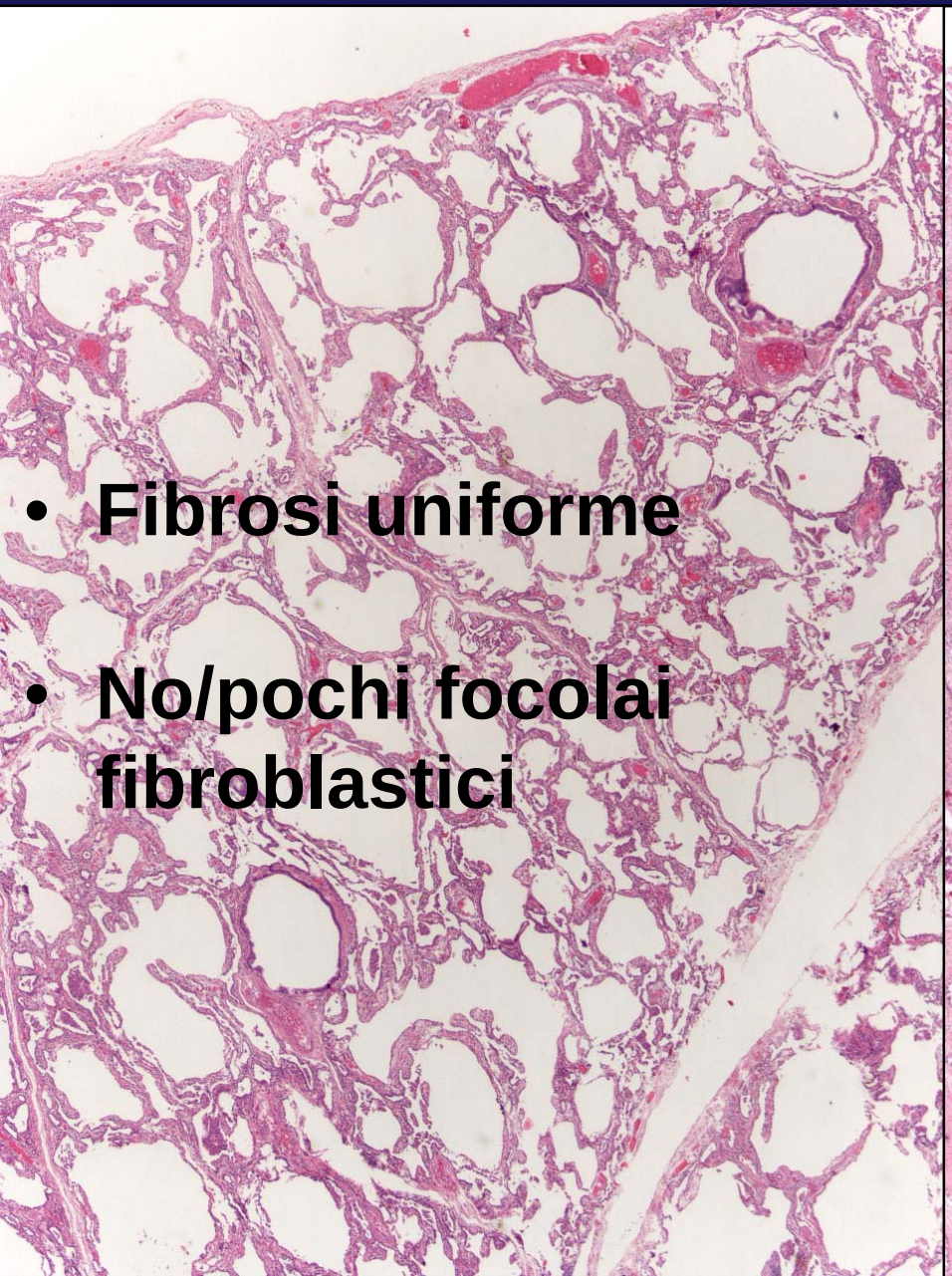

- Fibrosi uniforme
- No/pochi focolai fibroblastici

Pattern UIP

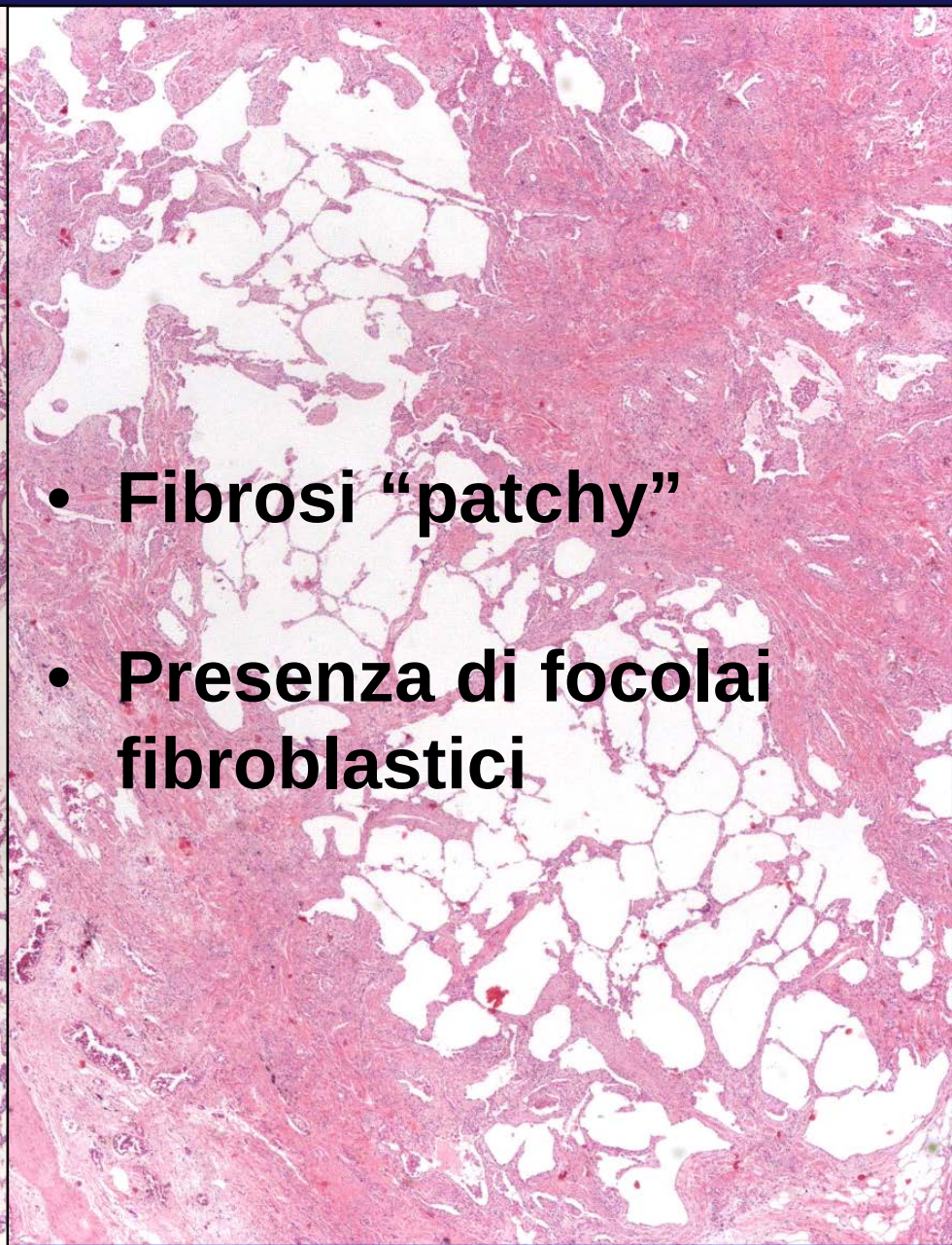

- Fibrosi “patchy”
- Presenza di focolai fibroblastici

NSIP fibrosante (forse!)

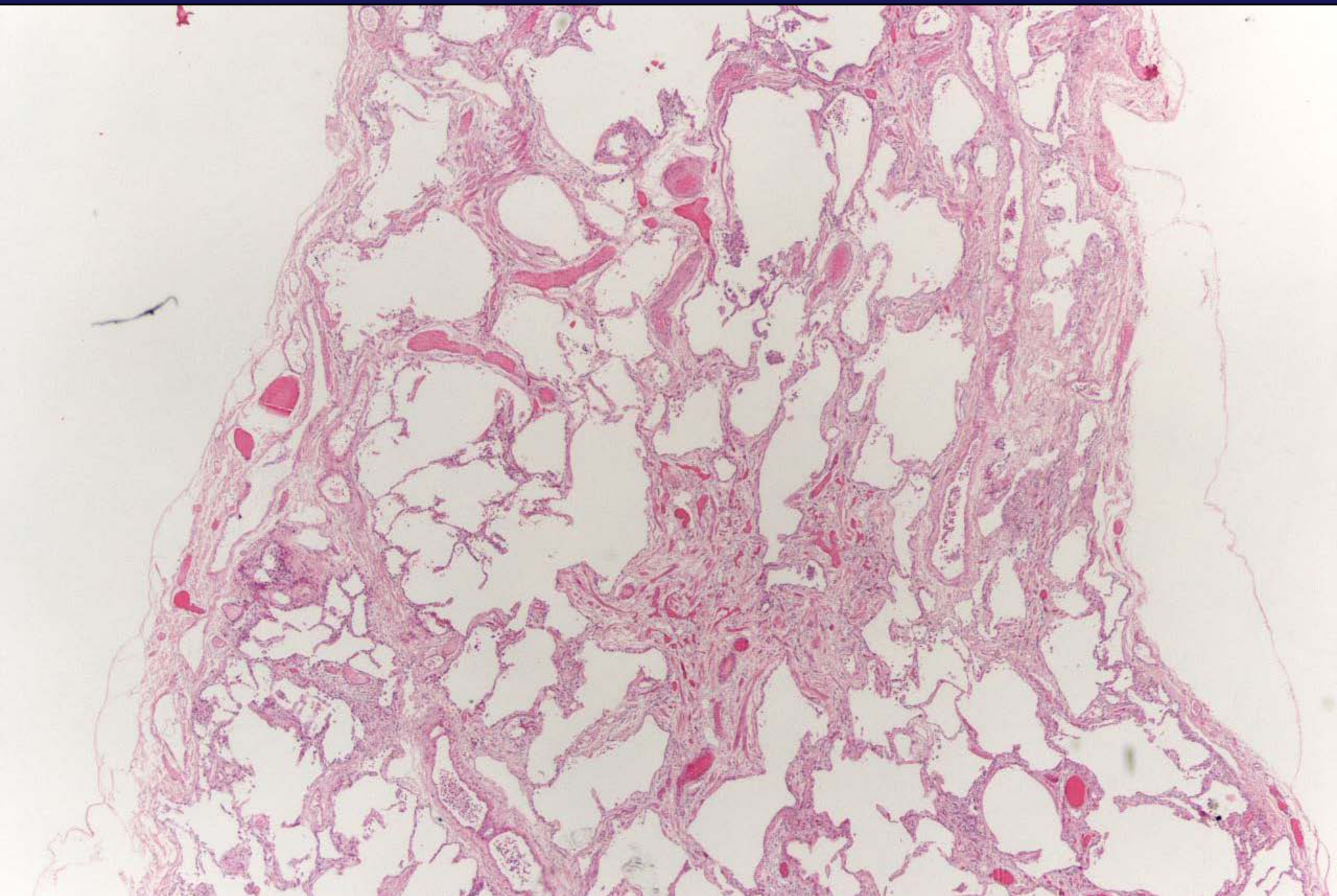

Diagnosi differenziale istologica tra UIP e NSIP fibrosante
Problemi principali

- Ci sono rari casi che si situano nella “zona grigia” tra UIP e NSIP fibrosante

It is easy to be overcritical of the observer disagreement between histopathologists: in reality, histopathologic appearances may be intermediate between two entities in a significant proportion of cases, and observer variation may be an appropriate and accurate reflection of this fact

Wells. Am J Respir Crit Care Med 2004;170:828-829

Diagnosi differenziale istologica tra UIP e NSIP fibrosante
Problemi principali

- Ci sono rari casi che si situano nella “zona grigia” tra UIP e NSIP fibrosante
- Nella UIP è possibile il riscontro di aree di NSIP fibrosante (possibilità di errori di campionamento)
- Raramente la NSIP fibrosante evolve in UIP

Nonspecific interstitial pneumonia and idiopathic pulmonary fibrosis: changes in pattern and distribution of disease over time

Silva et al. Radiology 2008;247:251-259

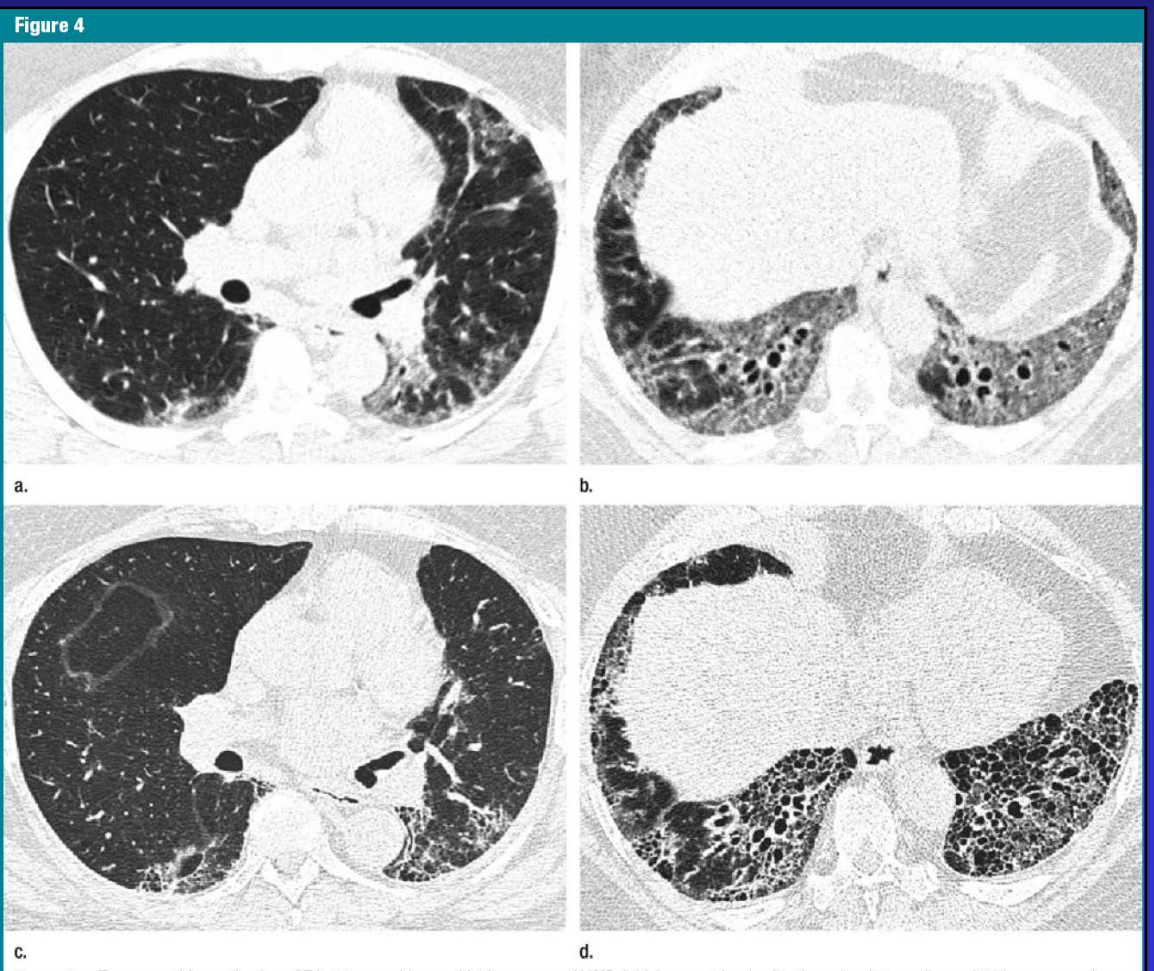

- 28% (5 su 18) di pazienti con diagnosi (TAC e istologica) di NSIP, ha sviluppato nel corso del follow-up un quadro TAC di UIP

Nonspecific interstitial pneumonia: a study of 6 patients with progressive disease

Schneider et al. Am J Surg Pathol 2012;36:89-93

TABLE 1. Progressive NSIP: Clinical Characteristics of the Study Group

Case No.	Age(y)/ Race/Sex	Presenting S&S	Autoimmune Disease	PFTs	Histology	Time to Second Biopsy/Transplant	Histology Second Biopsy	Sites Biopsied	Other
1	58/W/F	Cough	+ (see text)	Restrictive	NSIP-C	16 mo DLTx	NSIP-F	RUL RLL	
2	29/W/M	SOB DOE Cough Weight loss	–	Restrictive	NSIP-F	43 mo DLTx	UIP	LUL x 2	
3	42/W/F	SOB	–	Restrictive	NSIP-F	35 mo Bx	UIP	RUL RLL	
4	50/B/F	SOB DOE	+ Mixed connective tissue disease	Restrictive	NSIP-F	29 mo DLTx	UIP	RUL	
5	54/B/F	SOB CP Cough	–	Restrictive	NSIP-F	53 mo DLTx	UIP	RLL x 2	Adenocarcinoma in native lung
6	45/B/F	SOB Cough	+ Mixed connective tissue disease	N/A	NSIP-F	115 mo SLTx	UIP	LUL LLL	

Diagnosi differenziale istologica tra UIP e NSIP fibrosante
Problemi principali

- Ci sono rari casi che si situano nella “zona grigia” tra UIP e NSIP fibrosante
- Nella UIP è possibile il riscontro di aree di NSIP fibrosante (possibilità di errori di campionamento)
- Raramente la NSIP fibrosante evolve in UIP
- Probabilmente un piccolo sottogruppo di ciò che attualmente riconosciamo come NSIP fibrosante idiopatica è parte dello spettro dell’IPF

An integrated approach in smoking-related interstitial lung diseases

Caminati et al. Eur Respir Rev 2012;21:207-217

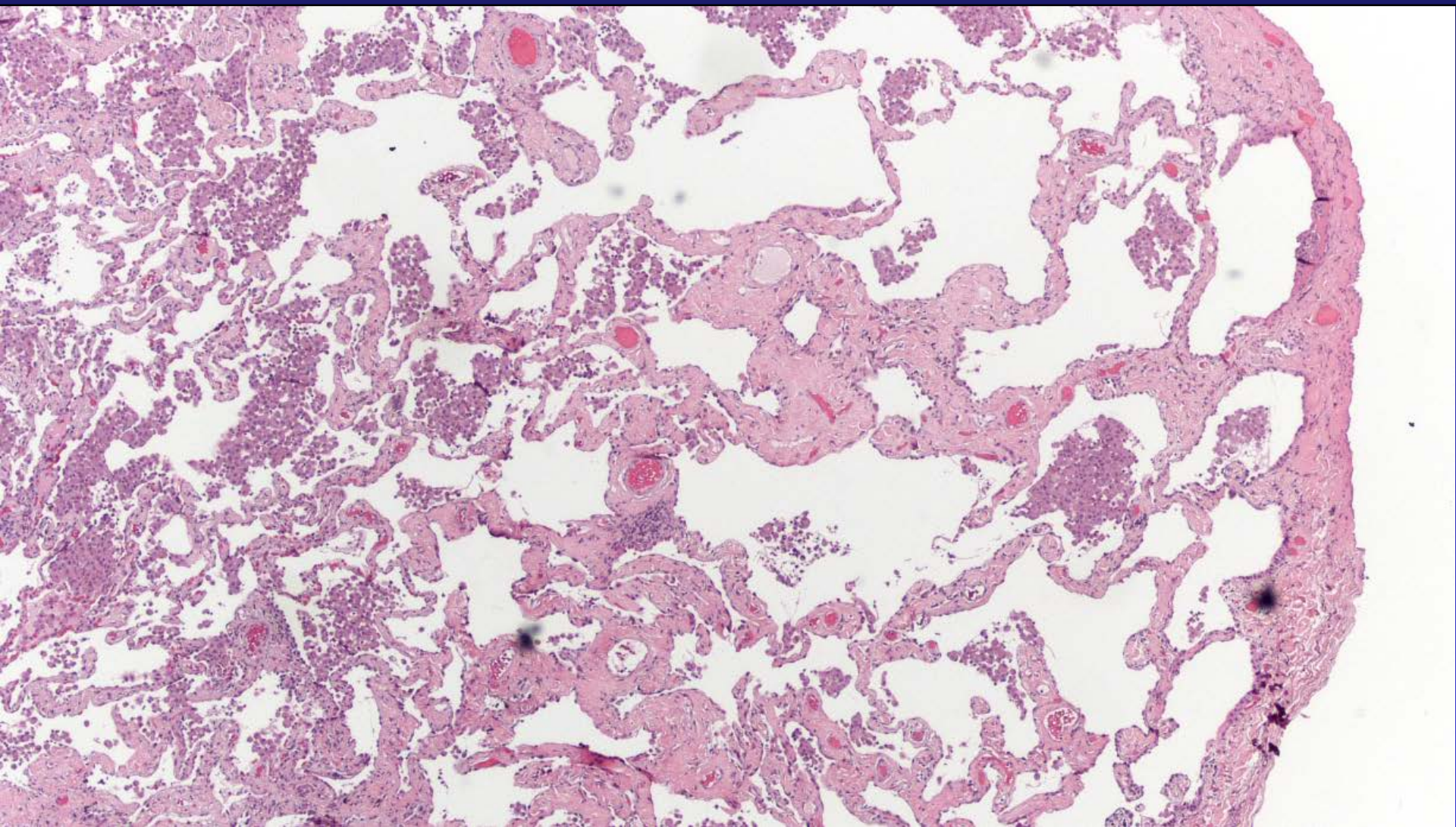

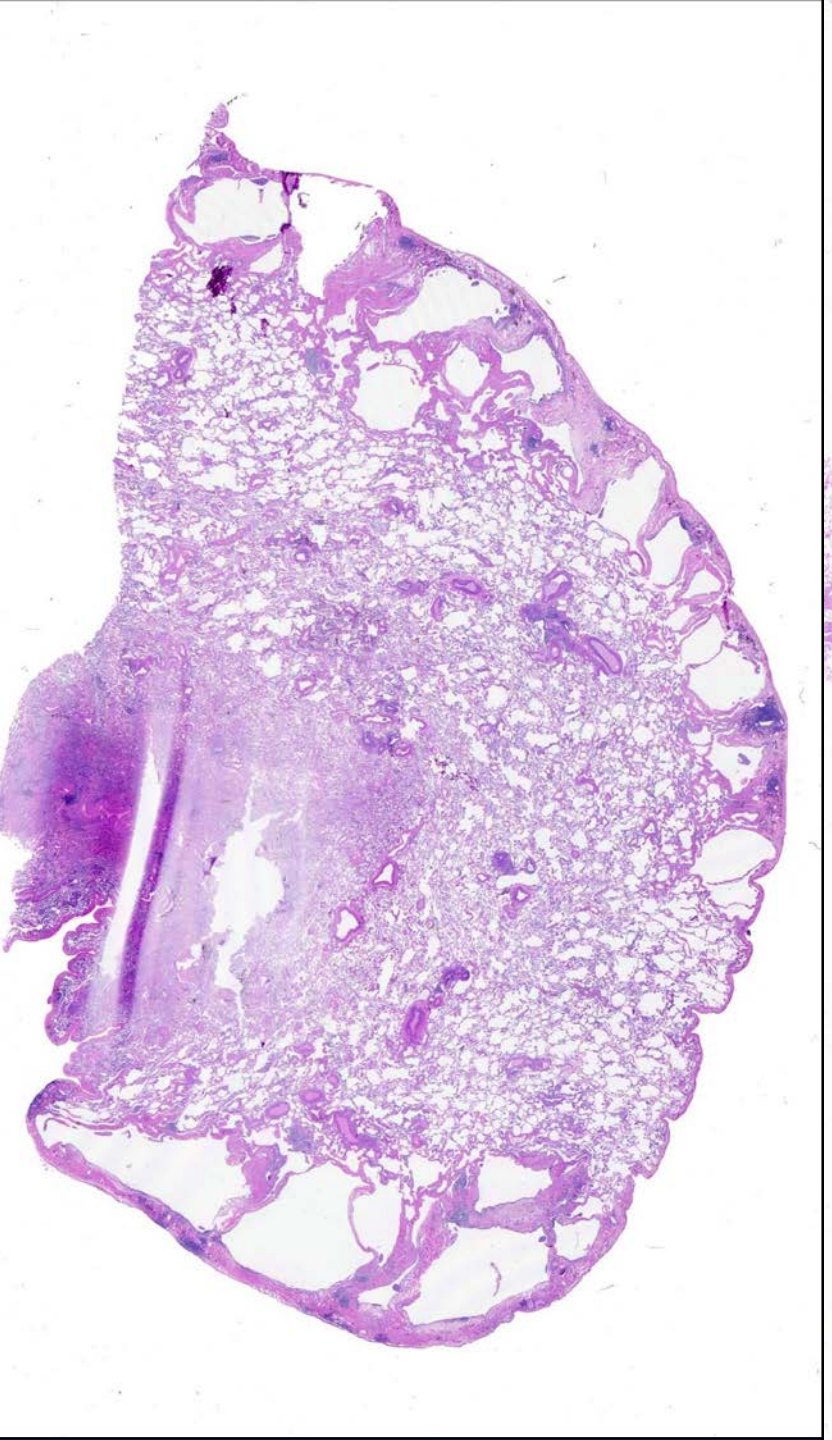

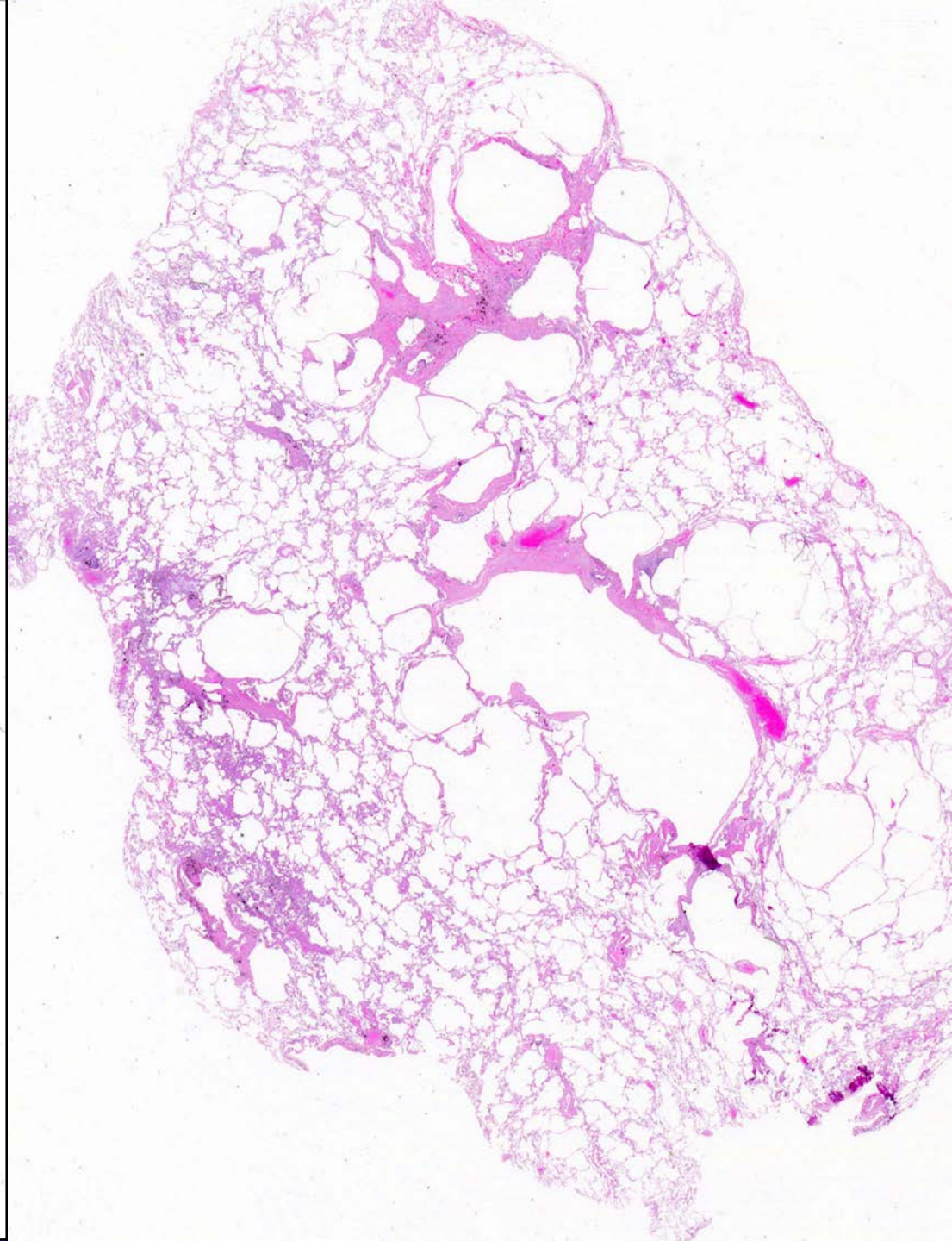

UIP iniziale in fumatore

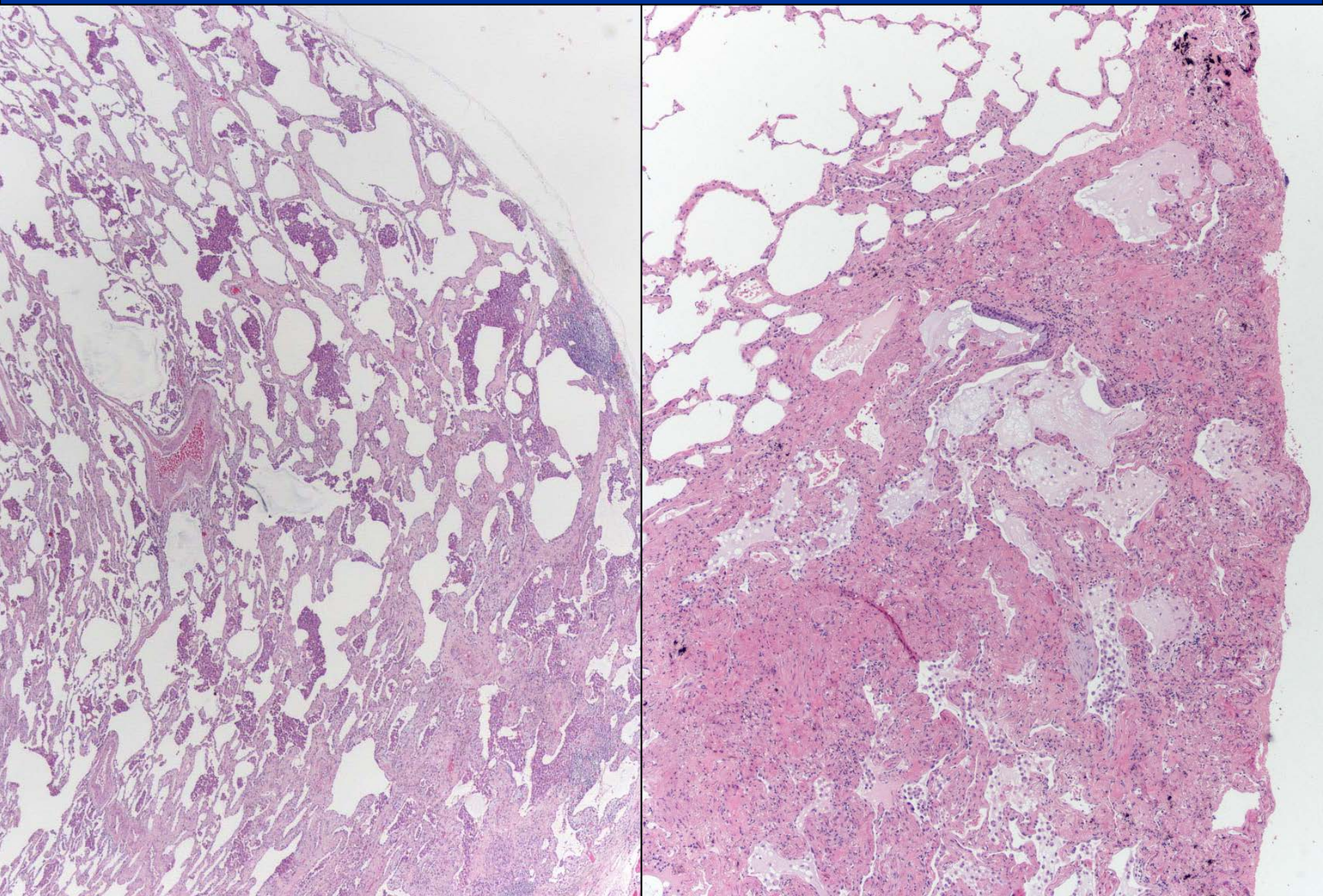

Smoking-related changes in the background lung of specimens resected for lung cancer: a semiquantitative study with correlation to postoperative course

Kawabata et al. Histopathology 2008;53:707-714

Table 1. Incidence and degree of CLE, AEF, RB and UIP/P related to SI by χ^2 test and Student's *t*-test

SI	Non-smokers	Mild smokers ≤25	Moderate smokers <25–≤50	Heavy smokers >50	Statistics
No (M:W)	230 (32:198)	91 (71:20)	254 (230:24)	227 (217:10)	
Age, M ± SD	64 ± 11	65 ± 13	66 ± 85	67 ± 85	
CLE					
Frequency	9.5%	39.6%	57%	60.8%	$P < 0.01$ between mild smokers and moderate smokers in both frequency and degree
Degree	0.05	0.44	0.68	0.81	
AEF					
Frequency	0.4%	6.5%	17.7%	21.1%	$P < 0.01$ between mild smokers and moderate smokers in both frequency and degree
Degree	0.004	0.065	0.25	0.25	
RB					
Frequency	2%	9%	33%	34%	$P < 0.01$ between mild smokers and moderate smokers in both frequency and degree
UIP/P					
Frequency	3.5%	15.4%	23.6%	22.4%	$P < 0.05$ between mild smokers and moderate smokers in degree
Degree	0.04	0.20	0.34	0.30	

Clinically occult interstitial fibrosis in smokers: classification and significance of a surprisingly common finding in lobectomy specimens

Katzenstein et al. Hum Pathol 2010;41:316-325

Table 1 Clinical and pathologic findings in 23 lobectomy specimens

Case No.	Age/Sex	Smoker (pk y)	Lobe	IF (no. slides)	FF (no. slides)	PBM (no. slides)	HCC (no. slides)	Emphysema (no. slides)	RB	Diagnoses
1	60 F	c (60 pk y)	RUL	+(20)	+(4)	–	+(5)	+(22)	+	SRIF
2	69 M	c (20 pk y)	RUL	+(12)	–	–	–	+(21)	+	SRIF
3	62 F	c (40 pk y)	RML	+(25)	+(2)	+(8)	+(3)	+(22)	+(extensive)	SRIF
4	67 M	c (25 pk y)	LUL	+(21)	+(5)	–	+(1)	+(26)	+	SRIF
5	66 M	ex 1 y (80 pk y)	LUL	+(10)	+(1)	–	–	+(22)	+	SRIF
6	77 M	ex 36 y (16 pk y)	RUL	+(16)	+(7)	+(2)	–	+(24)	+	SRIF
7	69 F	c (48 pk y)	RUL	+(22)	–	–	–	+(27)	+(extensive)	SRIF
8	52 F	ex 6 mo (60 pk y)	RUL	+(26)	–	–	–	+(24)	+	SRIF
9	64 M	ex 7 y (60 pk y)	LUL	+(8)	+(2)	–	–	+(18)	+	SRIF
10	63 F	ex 7 y (30 pk y)	LUL	+(15)	+(18)	–	–	+(10)	–	UIP + emphysema
11	60 F	ex 13 y (30 pk y)	RML	+(22)	+(2)	+(1)	–	+(4)	+	Asbestosis
12	55 F	c (50 pk y)	LUL	+(9)	–	+(1)	–	+(25)	+(extensive)	LCH
13	53 F	c (30 pk y)	RUL	+(3)	–	–	–	+(4)	+	Focal SRIF-like
14	75 M	(pipe) ex 10 y	RUL	–	–	–	–	+(10)	+	Emphysema
15	62 F	c (50 pk y)	LLL	–	–	–	–	+(14)	+(extensive)	Emphysema
16	71 F	c (50 pk y)	RUL	+(1)	+(1)	–	–	–	+	Focal NSF
17	68 M	ex 10 y (20 pk y)	RUL	–	–	–	–	–	+	–
18	60 F	c (20 pk y)	RUL	–	–	–	–	–	+	–
19	67 M	ex 30 y (30 pk y)	LUL	–	–	–	–	–	–	–
20	69 F	ex 8 y (30 pk y)	RLL	–	–	–	–	–	+	–

Smoking-related changes in the background lung of specimens resected for lung cancer: a semiquantitative study with correlation to postoperative course

Kawabata et al. Histopathology 2008;53:707-714

Table 4. Relationship between AEF and UIP/P and frequency of acute respiratory failure of unknown cause after lobectomy or pneumonectomy by χ^2 test

	UIP/P (–)	UIP/P (+)
AEF (–)		
No	431	56
Frequency	0.2%	11%
AEF (+)		
No	31	69
Frequency	0%	6%

Pattern PPFE

Pattern ACIF

Pleuroparenchymal fibroelastosis: a spectrum of histopathological and imaging phenotypes

Reddy et al. Eur Respir J 2012;40:377-385

Distinct characteristics of pleuroparenchymal fibroelastosis with usual interstitial pneumonia compared with idiopathic pulmonary fibrosis

Oda et al. Chest 2014;146:1248-1255

Fibrosi polmonare e dintorni

Quando serve l'Anatomia Patologica?

- **Per stabilire la diagnosi di pattern**
- **Per aiutare il clinico a differenziare un'interstiziopatia idiopatica da una secondaria**
- **Per stabilire la diagnosi di alcune complicanze**

Reperti ancillari la cui presenza nel contesto di un pattern UIP favorisce una forma secondaria

	Connettivite	Polmonite da ipersensibilità cronica
Infiltrato interstiziale cellulato (linfociti e/o plasmacellule)	+	+
Follicoli linfoidi	+	+/-
Numerose plasmacellule	+	+
Bronchiolite cellulata	+	+
Fibrosi centrolobulare (con ponti tra centrolobulo e periferia)	-/+	+
Pleurite	+	-
Piccoli granulomi	- (a parte Sjogren)	+
Coesistenza di più patterns	+	+/-

Polmonite da ipersensibilità cronica

Ohtani et al. Thorax 2005;60:655-671
Takemura et al. Histopathology 2012;61:1026-1035

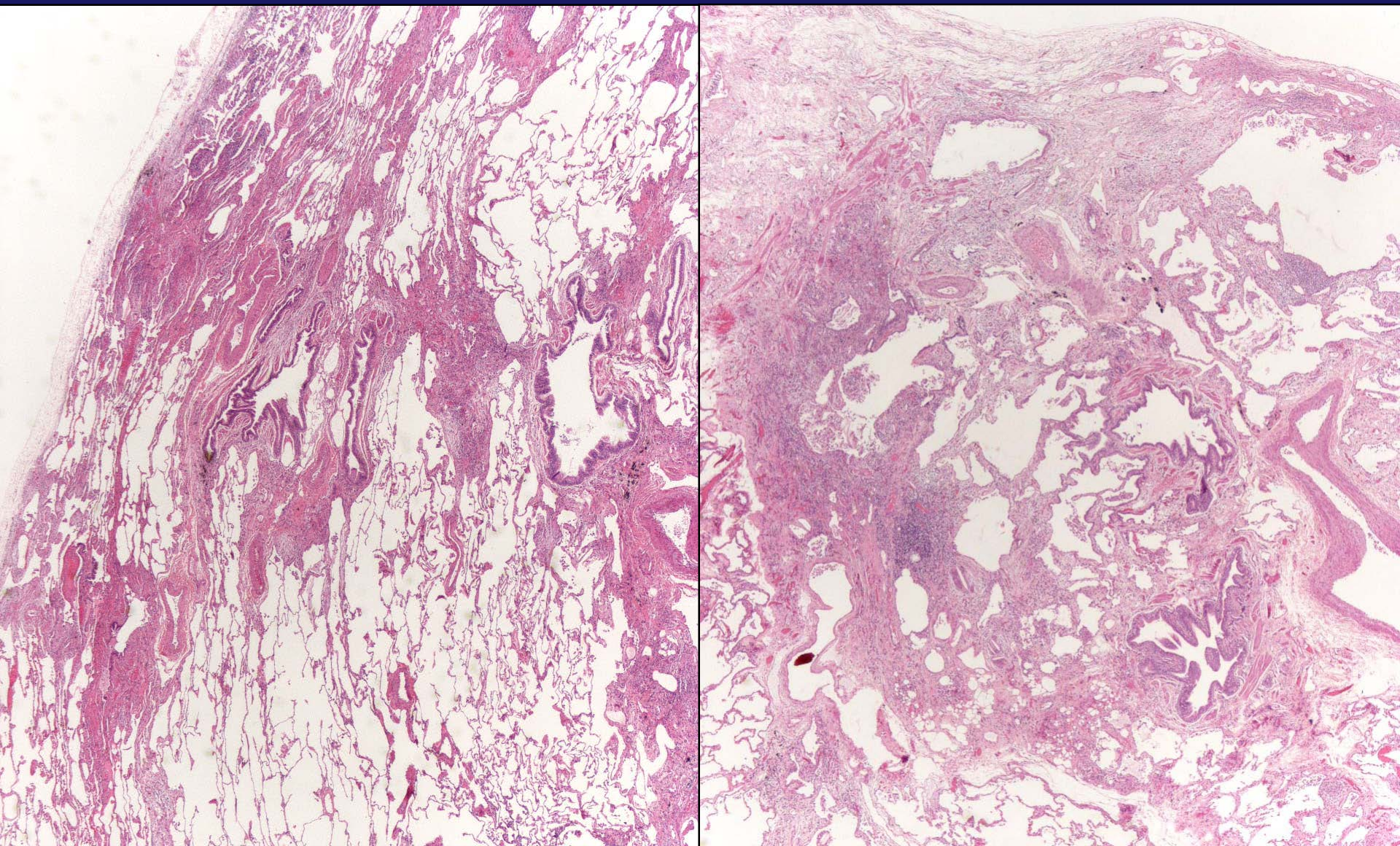

Reperti ancillari la cui presenza nel contesto di un pattern UIP favorisce una forma secondaria

	Connettivite	Polmonite da ipersensibilità cronica
Infiltrato interstiziale cellulato (linfociti e/o plasmacellule)	+	+
Follicoli linfoidi	+	+/-
Numerose plasmacellule	+	+
Bronchiolite cellulata	+	+
Fibrosi centrolobulare (con ponti tra centrolobulo e periferia)	-/+	+
Pleurite	+	-
Piccoli granulomi	- (a parte Sjogren)	+
Coesistenza di più patterns	+	+/-

Fibrosi polmonare e dintorni

Quando serve l'Anatomia Patologica?

- Per stabilire la diagnosi di pattern
- Per aiutare il clinico a differenziare un'interstiziopatia idiopatica da una secondaria
- Per stabilire la diagnosi di alcune complicanze

La definizione di esacerbazione acuta è clinica e TAC, non istologica

In un paziente con IPF in rapido deterioramento clinico, il ruolo principale del patologo consiste nell'aiutare il clinico a trovare una causa trattabile

Cause di deterioramento clinico in IPF alla cui diagnosi il patologo può dare un contributo

- Infezione
- Carcinoma
- Reazione avversa a farmaci
- Emorragia alveolare diffusa

  Foulon et al. Respir Med 2008;102:1392-1398

Metodiche diagnostiche invasive

- BAL +++
- Biopsia transbronchiale/transtoracica +
- Biopsia chirurgica --/+

Fibrosi polmonare e dintorni

Quando serve l'Anatomia Patologica?

- **Per stabilire la diagnosi di pattern**
- **Per aiutare il clinico a differenziare un'interstiziopatia idiopatica da una secondaria**
- **Per stabilire la diagnosi di alcune complicanze**